

PATOLOGIE CHIRURGICHE COMUNI IN PEDIATRIA

Sebastiano Cacciaguerra
A.R.N.A.S. Garibaldi - Catania

ADERENZE BALANO- PREPUZIALI E FIMOSI

- Nella vita fetale esiste un epitelio comune che tiene insieme glande e prepuzio
- E' solo dopo la 12^a settimana che si formano le "perle epiteliali" che gradualmente conducono al distacco del glande dal prepuzio

ADERENZE BALANO- PREPUZIALI E FIMOSI

- La totalità dei neonati maschi presenta un restringimento congenito del prepuzio
- Il processo di distacco tra glande e prepuzio si completa in genere al 5[^] anno di vita

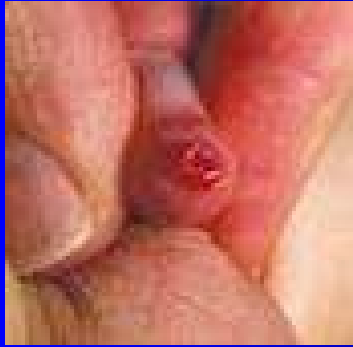
Sebastiano Cacciaguerra
ARNAS Garibaldi, Catania

ADERENZE BALANO- PREPUZIALI E FIMOSI

STORIA NATURALE delle ADERENZE BALANO- PREPUZIALI

- Neonati 4% prepuzio retrattile
- 1 anno 50% prepuzio retrattile
- 4 anni 90% prepuzio retrattile

Sebastiano Cacciaguerra
ARNAS Garibaldi, Catania



ADERENZE BALANO- PREPUZIALI E FIMOSI

- È un grave errore il tentativo di dilatare il prepuzio “a tutti i costi”
- La presenza di perle di smegma non predispone di per sé alle infezioni e non comporta la necessità di ricorrere a divulsione, tantomeno ad intervento chirurgico

FIMOSI “VERA”

Generalmente secondaria a
balanopostiti
recidivanti o a tentativi di divulsione
esitati in sanguinamento

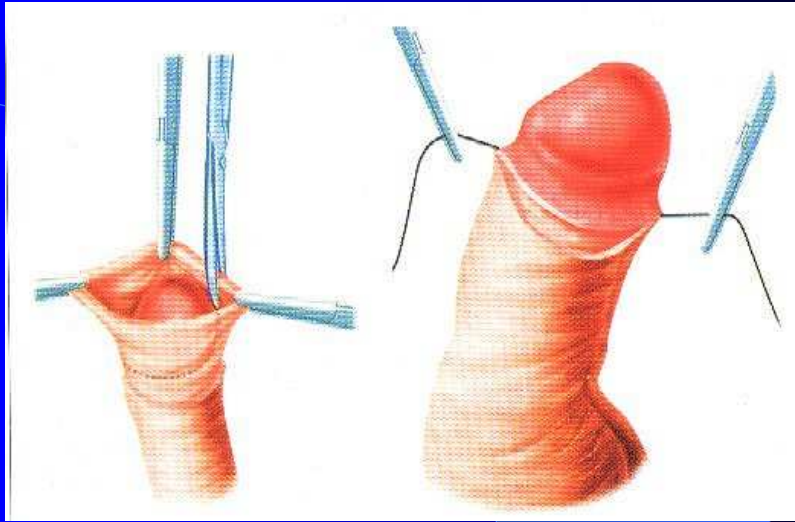
Sebastiano Cacciaguerra
ARNAS Garibaldi, Catania

FIMOSI “VERA”

Indicazioni all'intervento chirurgico

- Insensibilità al trattamento locale
- Balanopostiti recidivanti
- Infezioni ricorrenti delle vie urinarie
- Parafimosi ripetute
- Erezioni dolorose nell'adolescente

Sebastiano Cacciaguerra
ARNAS Garibaldi, Catania



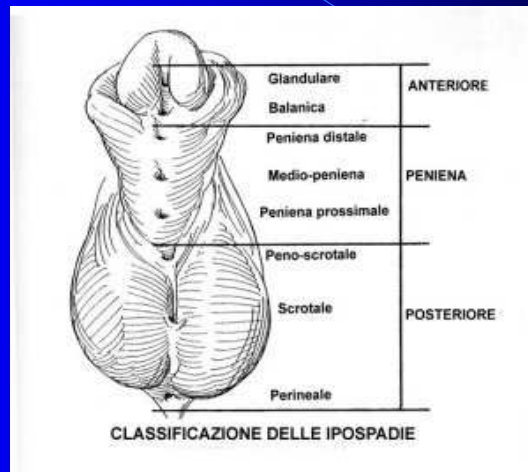Sebastiano Cacciaguerra
ARNAS Garibaldi, Catania

IPOSPADIA

Incidenza: 1/300 nati

Sebastiano Cacciaguerra
ARNAS Garibaldi, Catania

IPOSPADIA



Sebastiano Cacciaguerra
ARNAS Garibaldi, Catania

IPOSPADIA



Sebastiano Cacciaguerra
ARNAS Garibaldi, Catania

IPOSPADIA



Sebastiano Cacciaguerra
ARNAS Garibaldi, Catania

IPOSPADIA

Perché operare?

- Motivi estetici e psicologici
- Motivi funzionali

Sebastiano Cacciaguerra
ARNAS Garibaldi, Catania

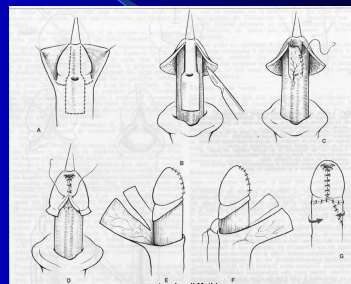
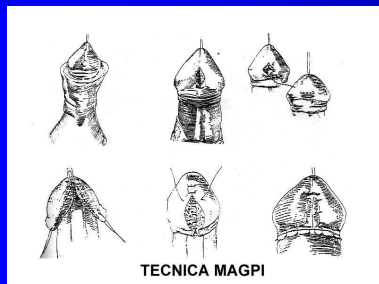
IPOSPADIA

Quando operare?

12-36 mesi

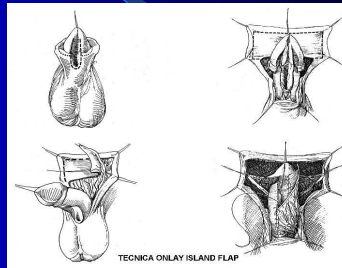
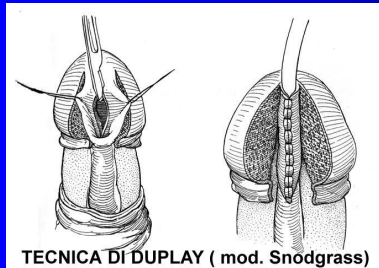
Sebastiano Cacciaguerra
ARNAS Garibaldi, Catania

IPOSPADIA



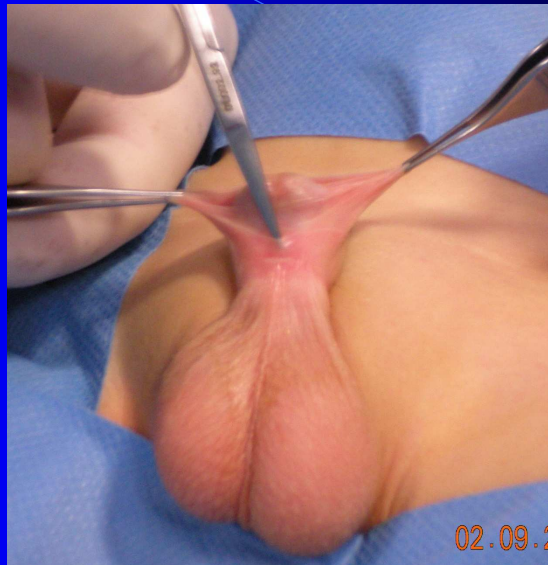
Sebastiano Cacciaguerra
ARNAS Garibaldi, Catania

IPOSPADIA



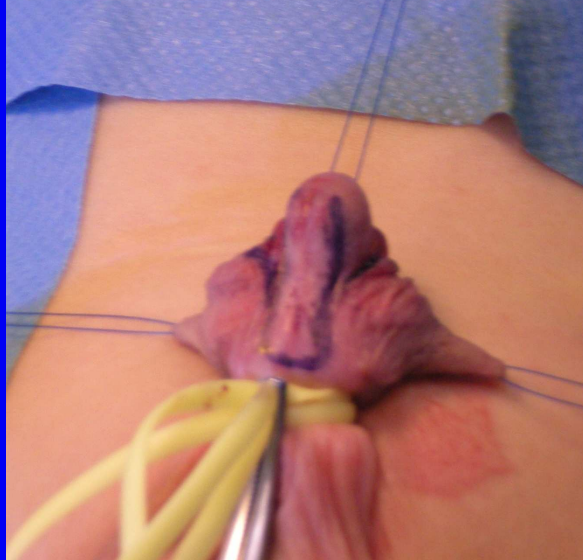
Sebastiano Cacciaguerra
ARNAS Garibaldi, Catania

IPOSPADIA



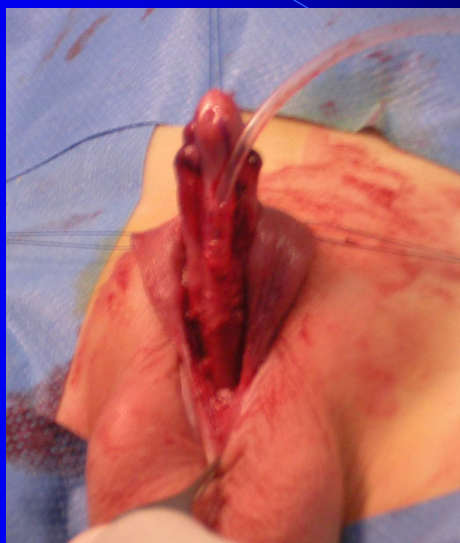Sebastiano Cacciaguerra
ARNAS Garibaldi, Catania

IPOSPADIA



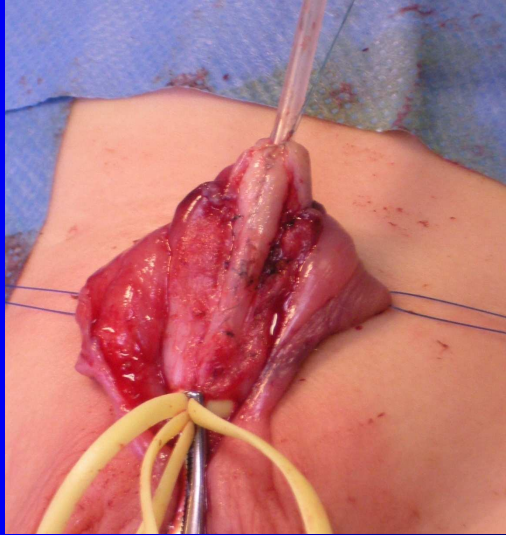
Sebastiano Cacciaguerra
ARNAS Garibaldi, Catania

IPOSPADIA



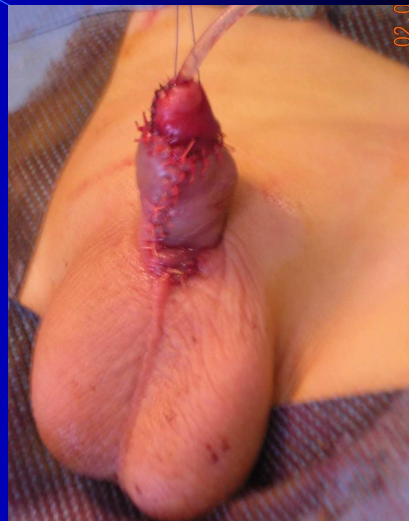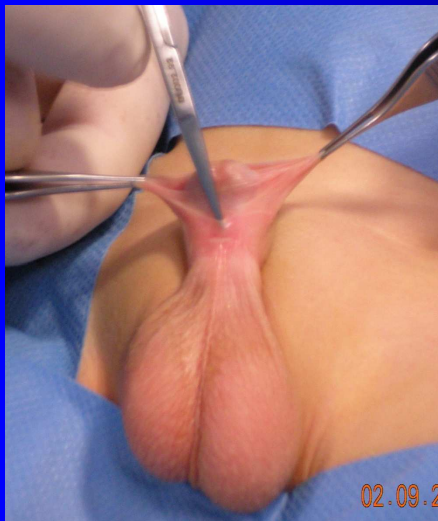Sebastiano Cacciaguerra
ARNAS Garibaldi, Catania

IPOSPADIA



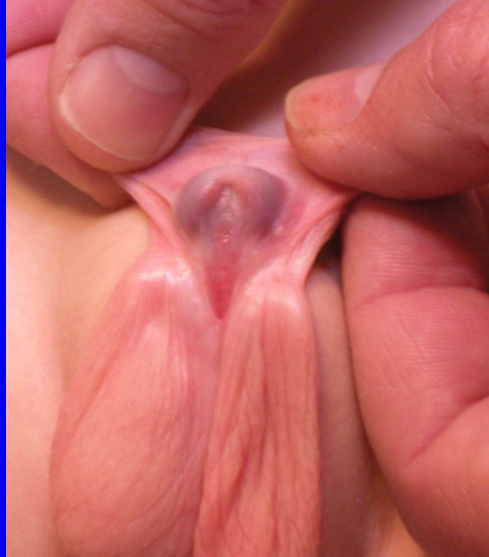Sebastiano Cacciaguerra
ARNAS Garibaldi, Catania

IPOSPADIA



Sebastiano Cacciaguerra
ARNAS Garibaldi, Catania

IPOSPADIA



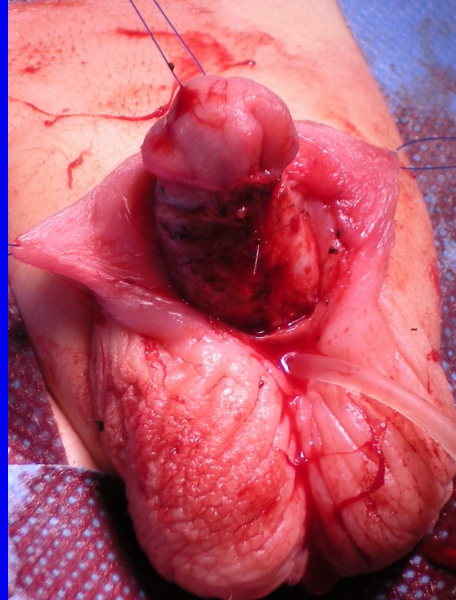
Sebastiano Cacciaguerra
ARNAS Garibaldi, Catania

IPOSPADIA



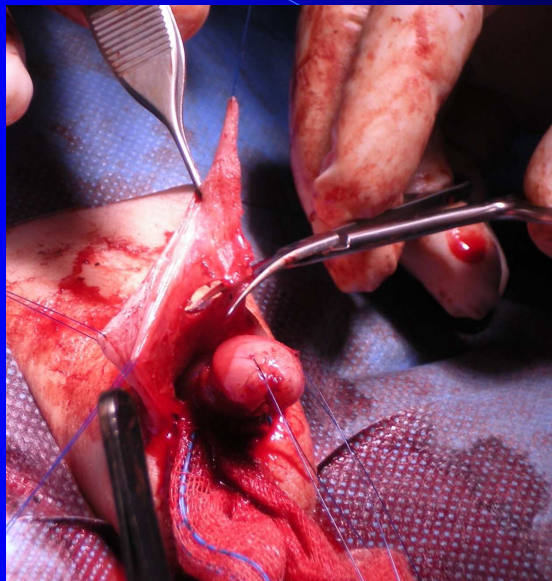
Sebastiano Cacciaguerra
ARNAS Garibaldi, Catania

IPOSPADIA



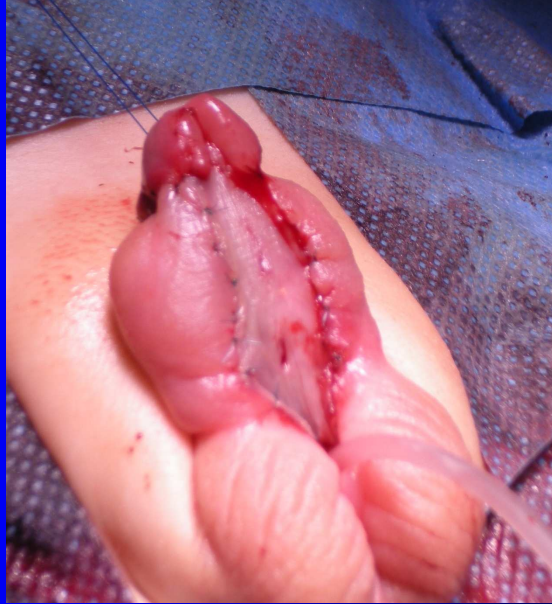Sebastiano Cacciaguerra
ARNAS Garibaldi, Catania

IPOSPADIA



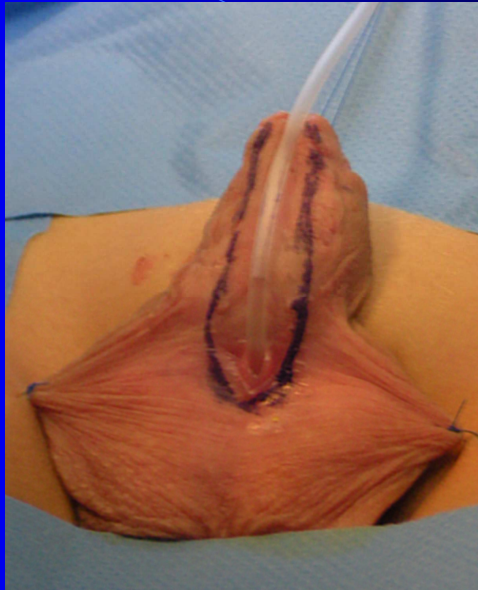Sebastiano Cacciaguerra
ARNAS Garibaldi, Catania

IPOSPADIA



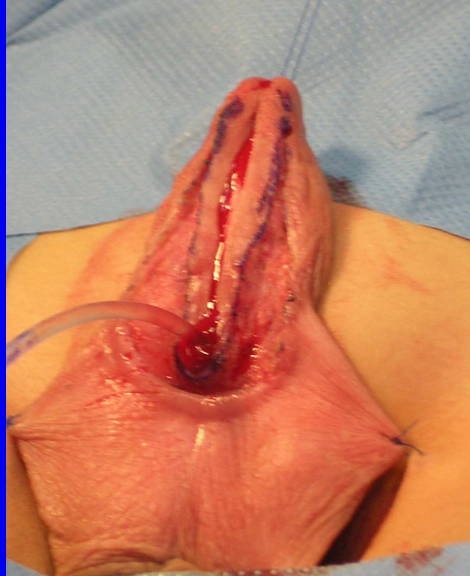Sebastiano Cacciaguerra
ARNAS Garibaldi, Catania

IPOSPADIA



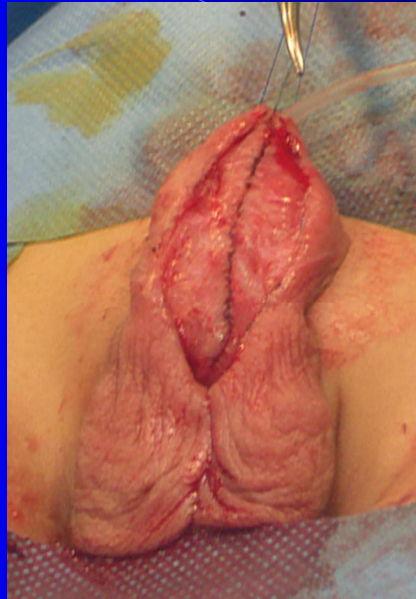Sebastiano Cacciaguerra
ARNAS Garibaldi, Catania

IPOSPADIA



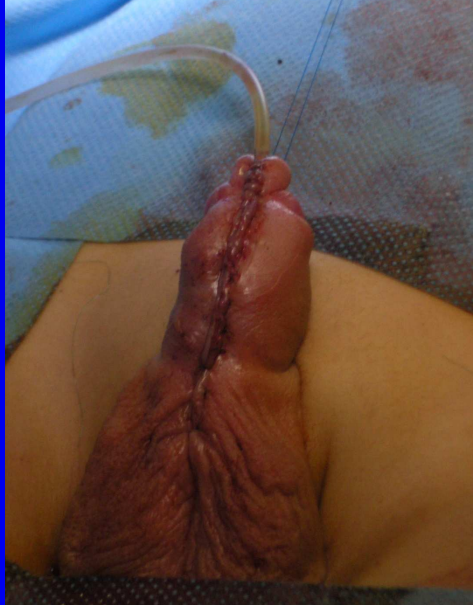Sebastiano Cacciaguerra
ARNAS Garibaldi, Catania

IPOSPADIA



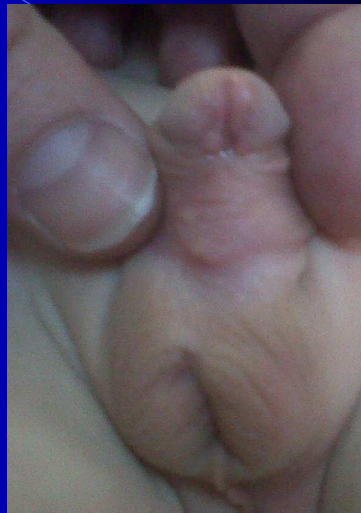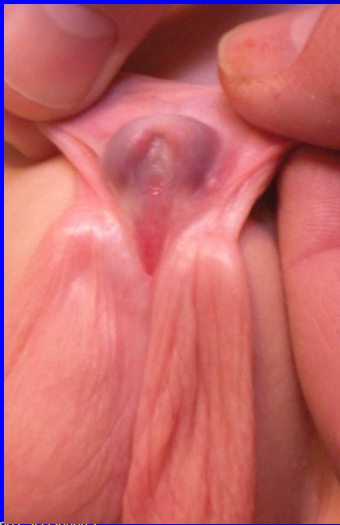Sebastiano Cacciaguerra
ARNAS Garibaldi, Catania

IPOSPADIA



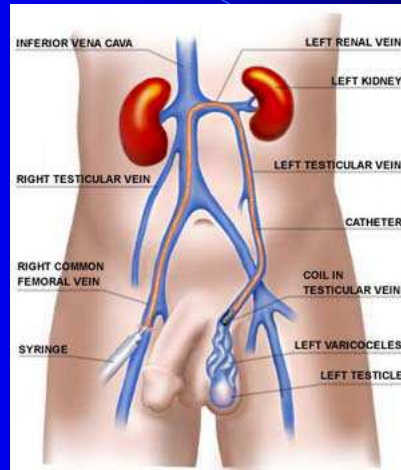
Sebastiano Cacchiaguerra
ARNAS Garibaldi, Catania

IPOSPADIA



Sebastiano Cacchiaguerra
ARNAS Garibaldi, Catania

VARICOCELE

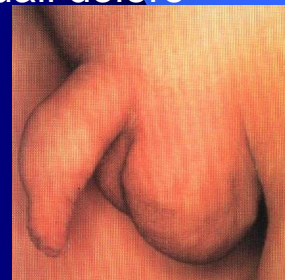


Sebastiano Cacciaguerra
O.V.E. Catania

VARICOCELE

- Presente nel 15% della popolazione maschile
- Presente nel 40% dei partners delle coppie infertili
- Può dare sintomi soggettivi quali dolore acuto o pesantezza scrotale

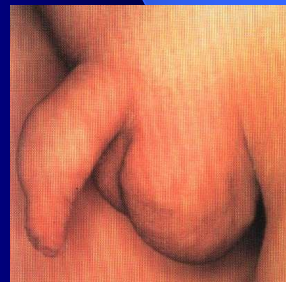Sebastiano Cacciaguerra
O.V.E. Catania



VARICOCELE

85% sn
11% dx
4% bilaterale

Sebastiano Cacciaguerra
O.V.E. Catania

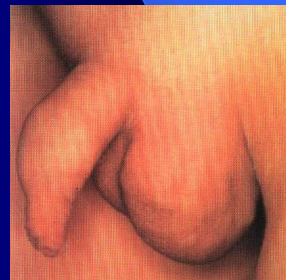

VARICOCELE

Patogenesi

- Congenita “debolezza” delle pareti venose
- Incontinenza valvolare

Sebastiano Cacciaguerra
O.V.E. Catania



VARICOCELE

Diagnosi

- Eco - Color – Doppler
- Flebografia

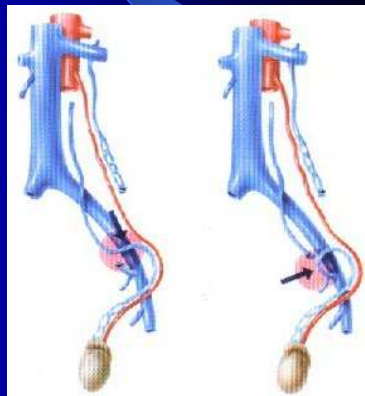


Sebastiano Cacciaguerra
O.V.E. Catania

VARICOCELE

Terapia CHIRURGICA

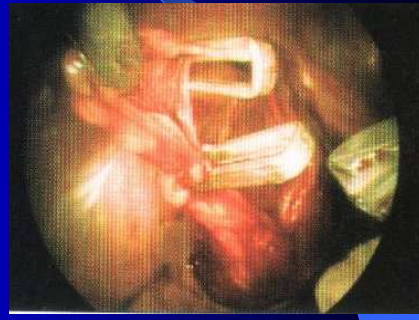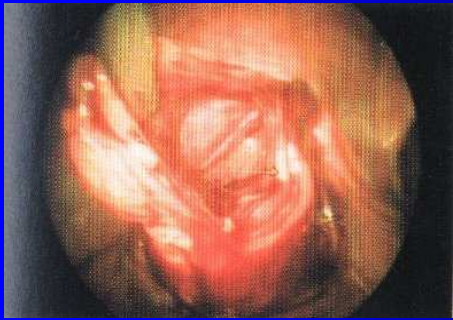
- Legatura alta (Open / Laparoscopica)
- Legatura inguinale
- Legatura sub-inguinale
- Derivazione micro-chirurgica



Sebastiano Cacciaguerra
O.V.E. Catania

VARICOCELE

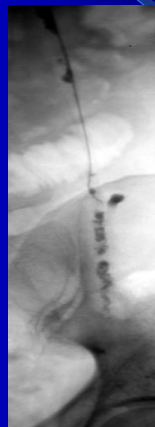
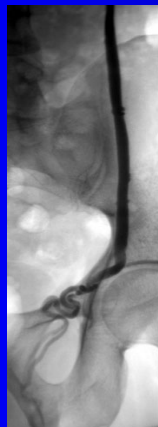
Laparoscopia



Sebastiano Cacciaguerra
O.V.E. Catania

VARICOCELE

Radiologia interventistica

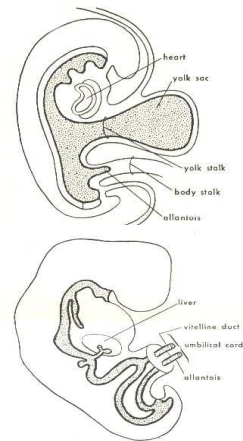


Sebastiano Cacciaguerra
O.V.E. Catania

Patologia dell'ombelico embriologia

Elementi del cordone ombelicale

- Dotto onfalo-mesenterico
- Allantoide (Uraco)
- Vasi ombelicali



Sebastiano Cacciaguerra
O.V.E. Catania

Patologia dell'ombelico modalità di espressione clinica

Massa

- ombelicale
- intra-addominale

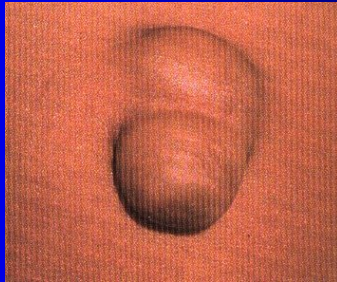
Secrezione / Sanguinamento

- all'esterno
- all'interno di un viscere

Sebastiano Cacciaguerra
O.V.E. Catania

Patologia dell'ombelico ernia ombelicale

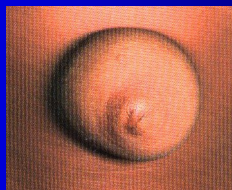
- Dovuta ad una ritardata chiusura della cicatrice ombelicale
- Comune nelle popolazioni africane



Sebastiano Cacciaguerra
O.V.E. Catania

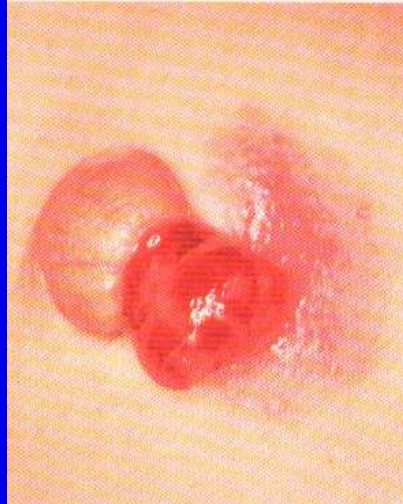
Patologia dell'ombelico ernia ombelicale

- Soggetta a risoluzione spontanea nell'80% dei casi
- Non va incontro a complicanze quali incarceramento e strozzamento (non esiste l'ernia ombelicale da operare "urgentemente")



Sebastiano Cacciaguerra
O.V.E. Catania


Patologia dell'ombelico granuloma ombelicale



Sebastiano Cacciaguerra
O.V.E. Catania

Patologia dell'ombelico residui del dotto onfalo-mesenterico

- Polipo mucoso
- Sinus
- Fistola
- Diverticolo di Meckel
- Cisti



Sebastiano Cacciaguerra
O.V.E. Catania

Patologia dell'ombelico residui dell'uraco

- Fistola
- Sinus
- Cisti
- Diverticolo vescicale

